

Prise en charge des cellulites cervico-faciales: notre expérience

L. Ngoua (Dr), N. Ibnou El Ghazia (Dr), S. Abouloudada (Dr), M. Lakouichmib (Pr), N. Mansouri Hattaba (Pr)

CHU Mohammed VI, Marrakech, MAROC ; bHôpital militaire Avicenne, Marrakech, MAROC

Auteur correspondant : Dr Ngoua EssingueleMarie Lysette
E-mail : lysetngoua@gmail.com

Introduction

- Cellulites faciales = infections des tissus cellulo-adipeux de la tête et du cou.
- Véritable urgence diagnostique et thérapeutique du fait des complications graves qu'elles engendrent.
- Le but de ce travail est d'analyser le profil épidémioclinique

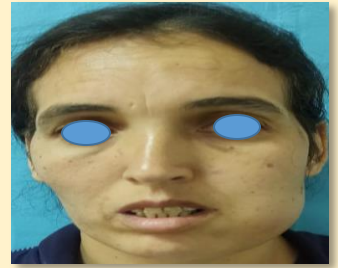


Figure 3: Répartition des patients selon les comorbidités associées

Figure 4: cellulite génienne basse

Patients et méthodes

- Etude rétrospective allant de Janvier 2017 à Décembre 2018 (service de chirurgie maxillo-faciale du CHU Mohammed VI)
- 83 patients inclus
- Variables étudiés: épidémiologiques, cliniques, thérapeutiques et évolutives

Résultats

- Age moyen = 27 ans avec une prédominance masculine.
- Prise d'AINS a été retrouvée chez 51 patients.

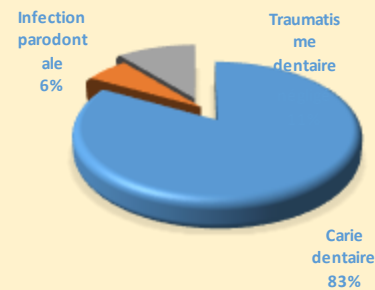
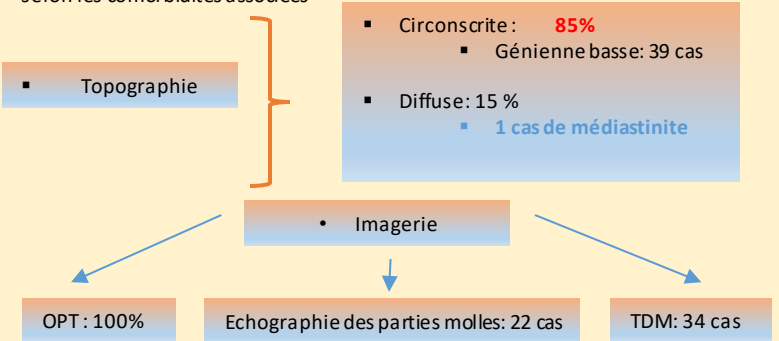


Figure 1: Répartition des patients selon l'étiologie



- Une collection purulente a été notée chez 34 patients avec drainage systématique de la collection dans tous les cas avec mise en place d'une lame de Delbet
- Biantibiothérapie (Amoxicilline-acide clavulanique/ Métronidazole initialement probabiliste dans tous cas puis secondairement adaptée dans les formes suppurées.
- Evolution favorable dans chez 81 patients
- Décès survenue dans 2 cas

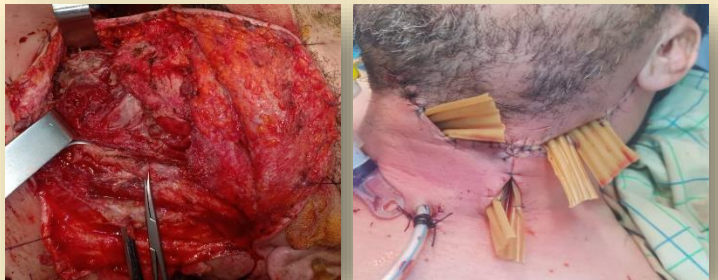

Figure 5: Cellulite cervicofaciale suppurée compliquée de médiastinite. Drainage par voie de cervicotomie et ouverture du médiastin supérieur avec mise en place de lames de Delbet

Discussion

Les cellulites cervico-faciales intéressent essentiellement l'adulte jeune. La mauvaise hygiène buccodentaire est un facteur déterminant dans leur survenue. L'existence d'une comorbidité notamment le diabète constitue un facteur aggravant. Une antibiothérapie ciblée initiée le plus tôt possible ainsi qu'un drainage de la collection suivie de lavages quotidiens restent la règle dans la prise en charge de ces infections

Conclusion

Les cellulites sont des urgences médicochirurgicales qu'il faut savoir diagnostiquer et prendre en charge dans les meilleurs délais. Prise en charge tardivement, elles peuvent être fatales.

Pas de conflits d'intérêt

Bibliographie

- [1] Benbouzid MA, Benhamou A, El massaoudi A. Les cellulites cervico-faciales à propos de 8 cas. Esp Med 2004;11:86-9.
[3] Miloundja J, Assini Eyogho SF, Mandji Lawson JM, [4] Tran Ba Huy, Blancal F, Verillaud M. Les cellulites cervicofaciales : une grave urgence ORL. Bull Acad Natl Med 2011;195:661-6.

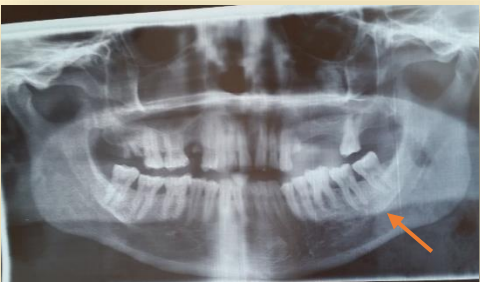

Figure 2: Carie de la 36 avec granulome apicodentaire