P095

Syringome chondroide du nez: à propos d'un cas

Fettal.F, Bennaoui.Y, Yanogo.W ,Elbouihi M, Mansouri.N.
Service de maxillo-facial et esthétique. CHU Mohamed VI Marrakech.
Faculté de médecine et de Pharmacie de Marrakech. Université Cadi Ayyad

Introduction

Le syringome chondroïde est une tumeur bénigne rare cutanée caractérisée par une double composante épithéliale et mésenchymateuse. Nous rapportons ici le cas d'une patiente présentant un syringome chondroide du nez

Observation

Il s 'agit d'une patiente de 70 ans , non alcoolotabagique qui consule pour une masse polypoide à base d'implantation large siégeant sur toute la longueur du bord libre de l'aile narinaire droite , évoluant depuis 3 ans. Nous avons réalisé une exérese peri-lésionnelle au niveau de sa base d'implantation sans résection du cartilage alaire. L'histologie était en faveur d'une synchome chondroïde d'exerese totale Elle mettait en évidence un aspect de tumeur dermique limitée, avec une double différenciation syringo-chondroïde, et des cavités revêtues d'une à deux assises cellulaires évoquant une tumeur annexielle de type apocrine ou eccrine. L'étude immuno-histochimique montrait une positivité de l'EMA, l'ACE et de la CK7 sur les cellules bordant les lumières, et une positivité de la PS100 et de la vimentine sur les cellules de la bordure externe. Aucune récidive ni transformation malignen'a été objectivé après un recul de 2 ans

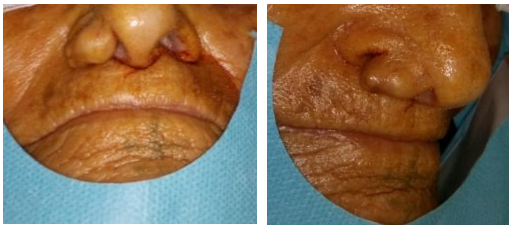

Figure 1: syringome chondroide du bord libre de l'aile du nez

Figure 2: résultat après l'éxèrese

Discussion

Le syringome chondroide est une tumeur cutanée relativement rare comme rapporté dans la littérature. Son expression clinique peut etre évocateur d'un carcinome basocellulaire, un naevus, un pilomatricome ou autres tumeurs annexiellee. Seule l'histolgie permet de poser le diagnostic de certitude. Le traitement repose sur la chirurgie. Bien que rare, le risque de transformation maligne impose une surveillance au long cours.

Conclusion

Le syringome chondroïde est une tumeur cutanée bénigne rare avec risque de transformation possible. Le seul traitement efficace demeure la chirurgie. Sa connaissanc est utile our la pratiqye quotidienne afin de pouvoir adaptées les modalités d'exerese.

Pas de conflits d'interet

Bibliographie

Agathe Aouna,b, Leila Dufrenot-Petitjean-Roget a , Emmanuelle Amazanb, Christian Derancourt b, Marina Alexandrec , Danièle Quist b, Maggy Grossind, Vincent Moliniéa. Syringome chondroïde cutané. Annales de pathologie (2015)